

Università degli Studi di Padova



*Scuola di Specializzazione
in
Ginecologia ed Ostetricia*

Direttore: Prof. G.B.Nardelli

*Atresia Esofagea e
Consanguineità*

Specializzanda: Dr.ssa Cristiana Nardi

CASO CLINICO

- A.S. 30 aa (nazionalità marocchina)
- PARA 1021 2007 1 AS a 7 sg+ RCU
2010 1 AS a 8 sg + RCU 2010
2008 1 TC a termine per tachicardia fetale , M 3840 gr
(gravidanza e puerperio regolari)
- An Familiare: ndp
- An Fisiologica: nega allergie, nega fumo, nega EP, alvo e diuresi regolari
- An patologica remota: Appendicectomia (2007), TC (2008)

Partner: cugino di I grado

Eco del I trimestre(11+3sg): CRL 49 mm (11+6sg)

Amniocentesi: cariotipo fetale 46 XX

Eco del II trimestre (22+3sg): morfologia fetale regolare. Si segnala difficile visualizzazione dello stomaco, biometria regolare, LA regolare, placenta anteriore, PP podalica

Eco a 26+3 sg: persiste mancata visualizzazione dello stomaco, morfologia regolare per il resto, LA ai limiti superiori, placenta anteriore, PP podalica

OGTT a 25sg : nella norma

Eco a 31+4 sg: biometria regolare, polidramnios AFI 32, placenta anteriore, PP cefalica, emodinamica fetale regolare

Eco a 32+5 sg : biometria corrispondente, EFW 2027 gr, polidramnios con AFI 38, placenta anteriore, emodinamica fetale e materna regolare, cervicometria 10 mm non funneling, PP cefalica.

SOSPETTA ATRESIA ESOFAGEA

Ricovero a 32 + 5 sg

Visita Ginecologica all'ingresso: collo sacralizzato raccorciato del 80% chiuso
I DOSE di Bentelan 12 mg i.m.

CTG: attività contrattile regolare



Visita dopo 1 ora: collo appianato 3 cm, membrane integre



Taglio cesareo

Femmina, peso 2120gr, Apgar 9/10-10/10

Neonata affetta da atresia esofagea III tipo (Long Gap)

Atresia Esofagea

Assente comunicazione tra esofago prossimale, distale e stomaco per mancato sviluppo della porzione intermedia dell'esofago

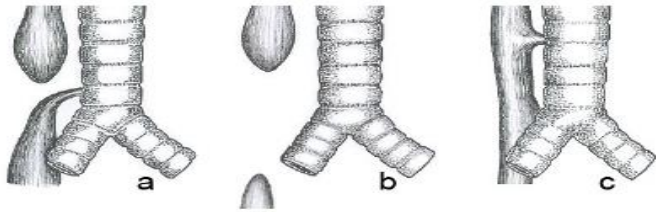


Figure 1
Common anatomical types of oesophageal atresia. a) Oesophageal atresia with distal tracheoesophageal fistula (86%). b) Isolated esophageal atresia without tracheoesophageal fistula (7%). c) H-type tracheoesophageal fistula (4%)

- (85%) fistola tracheo esofagea
- 1:2500-4500 nati vivi
- Incidenza più alta nei gemelli
- 50% associata ad altre anomalie (VACTERL, CHARGE)
 - Cardiovascular 29%
 - Anorectal anomalies 14%
 - Genitourinary 14%
 - Gastrointestinal 13%
 - Vertebral/skeletal 10%
 - Respiratory 6%
- Alta frequenza di T21, T18
- *Sopravvivenza 90% (100% se peso alla nascita > 1500 gr e assenza di altre malformazioni associate)*

Esophageal atresia: pre and post-operative management

Daniele Alberti, Giovanni Boroni, Lucia Corasaniti & Fabio Torri

Department of Pediatric Surgery, University of Brescia, Italy

- Type 1, extremely rare and characterized by a more or less total lack of the esophagus is not included in Gross classification.
- Type 2/A, isolated esophageal atresia without fistula (7% of cases).
- Type 3a/B, esophageal atresia with proximal tracheo-esophageal fistula (2%).
- Type 3b/C, esophageal atresia with distal tracheo-esophageal fistula (86%).
- Type 3c/D, esophageal atresia with proximal and distal tracheo-esophageal fistula (<1%).
- Type 4/E, tracheo-esophageal fistula without atresia (4%).

Classificazione di Gross

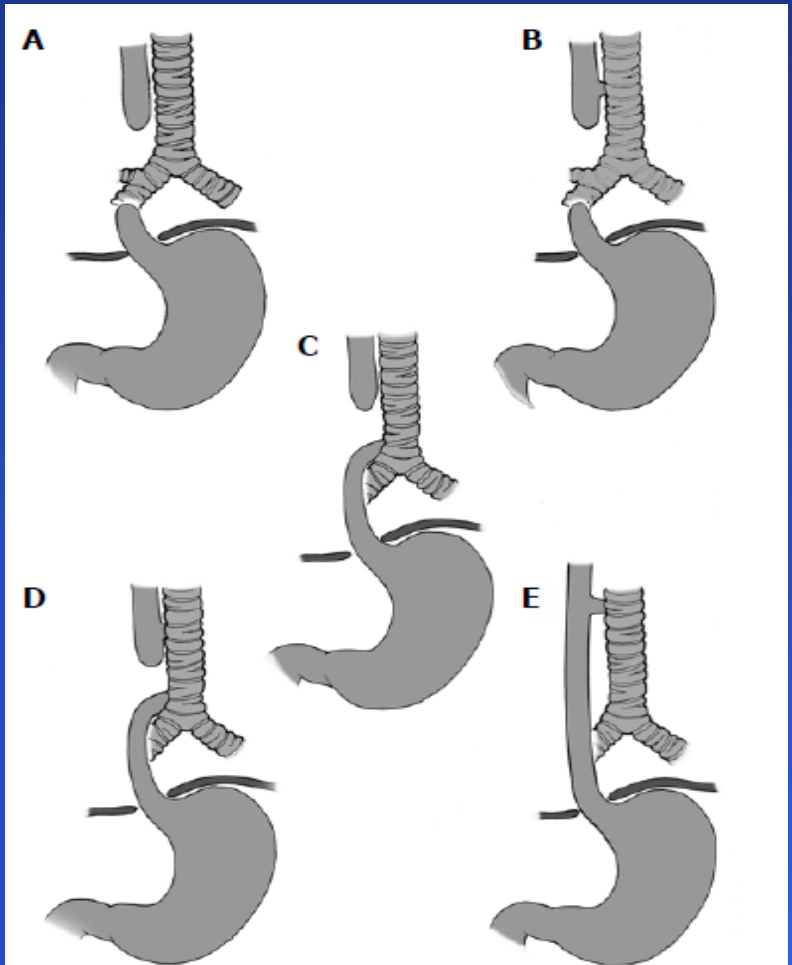
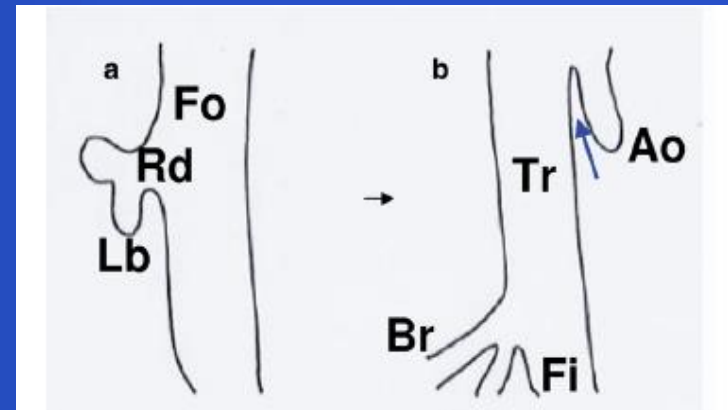
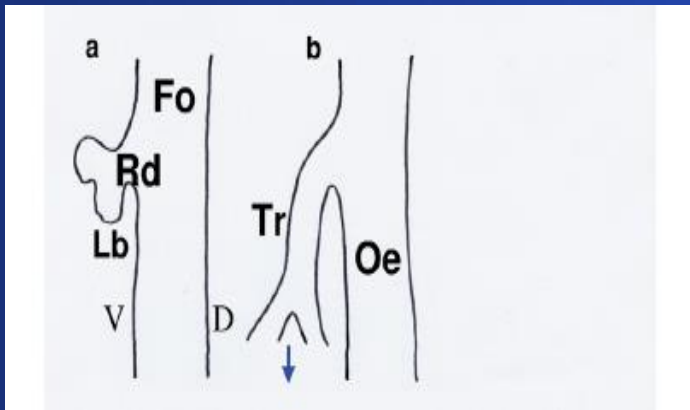


Figure 1 Classification of esophageal atresia/tracheoesophageal fistula. A: Esophageal atresia (EA) without tracheoesophageal fistula (TEF); B: Proximal TEF with distal EA; C: Distal TEF with proximal EA; D: Proximal and distal TEF; E: TEF without EA or "H"-type TEF.

Embriologia: 4-8 sg

1° teoria: trachea origina da un'invaginazione del tubo digestivo primitivo che cresce in direzione caudale:
Alterata crescita tracheale
Normale sviluppo polmonare
Fistola tracheo-gastrica
Formazione del moncone esofageo superiore



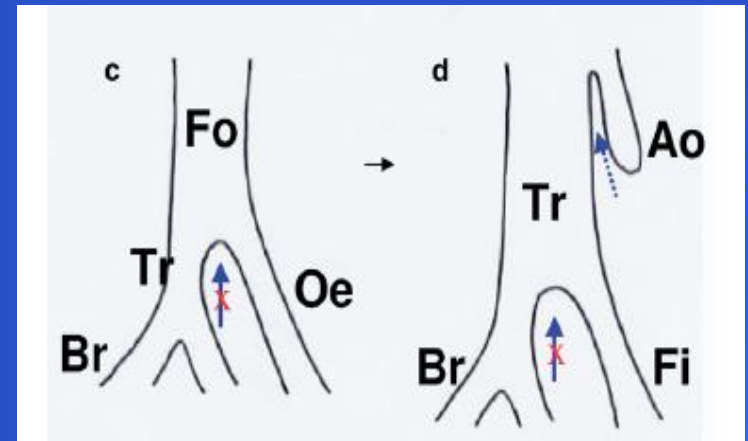
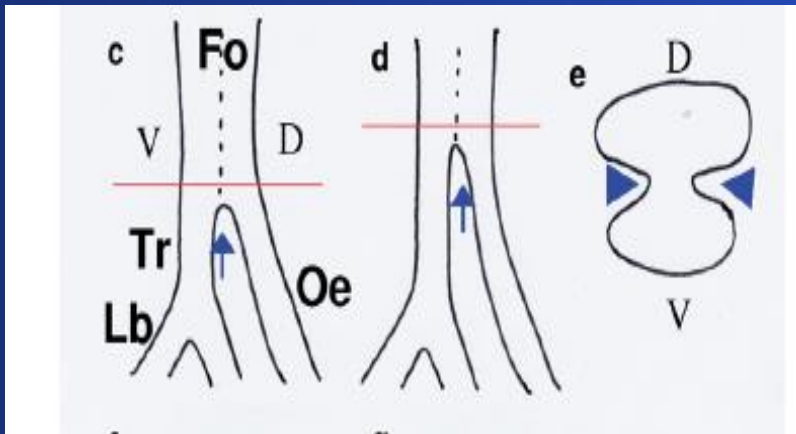
2° teoria: formazione di un setto mesenchimale sul piano coronale che separa la trachea ventralmente dall'esofago dorsalmente:

alterato sviluppo del setto

Formazione di un'unica struttura: trachea-esofago che assume caratteristiche istologiche di trachea

Iniziale esofago diventa la fistola tracheo-gastrica

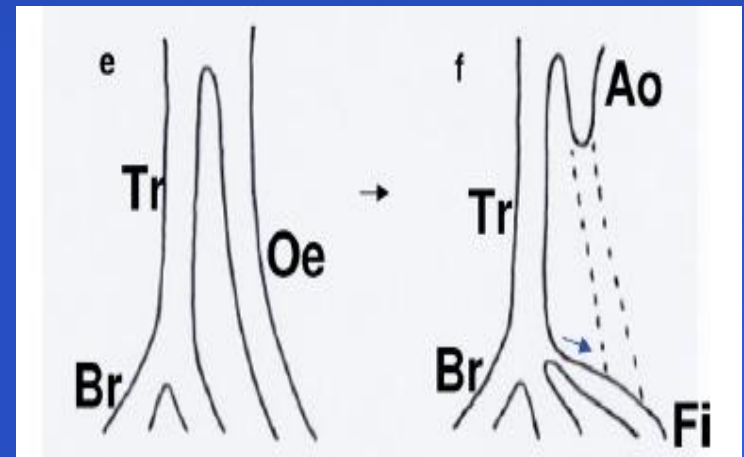
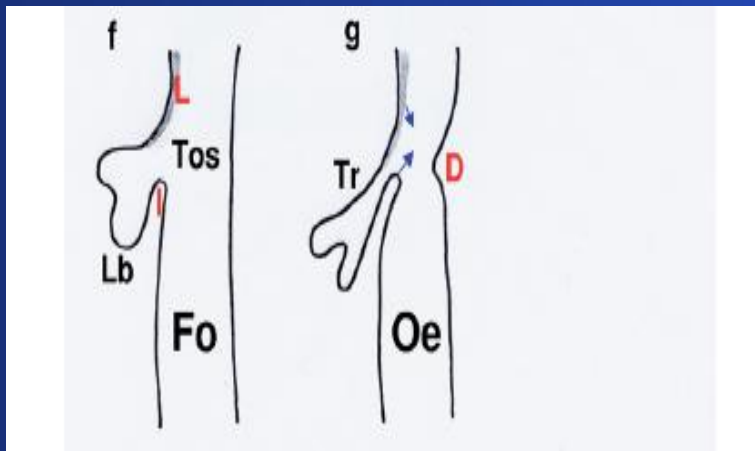
Formazione del moncone esofageo superiore



3° teoria: rapida crescita del diverticolo tracheale in associazione alla formazione del setto mesenchimale con perdita di parte del tessuto embrionale che costituisce il tubo digestivo primitivo

Formazione del moncone esofageo superiore

Origine della fistola dall'albero bronchiale



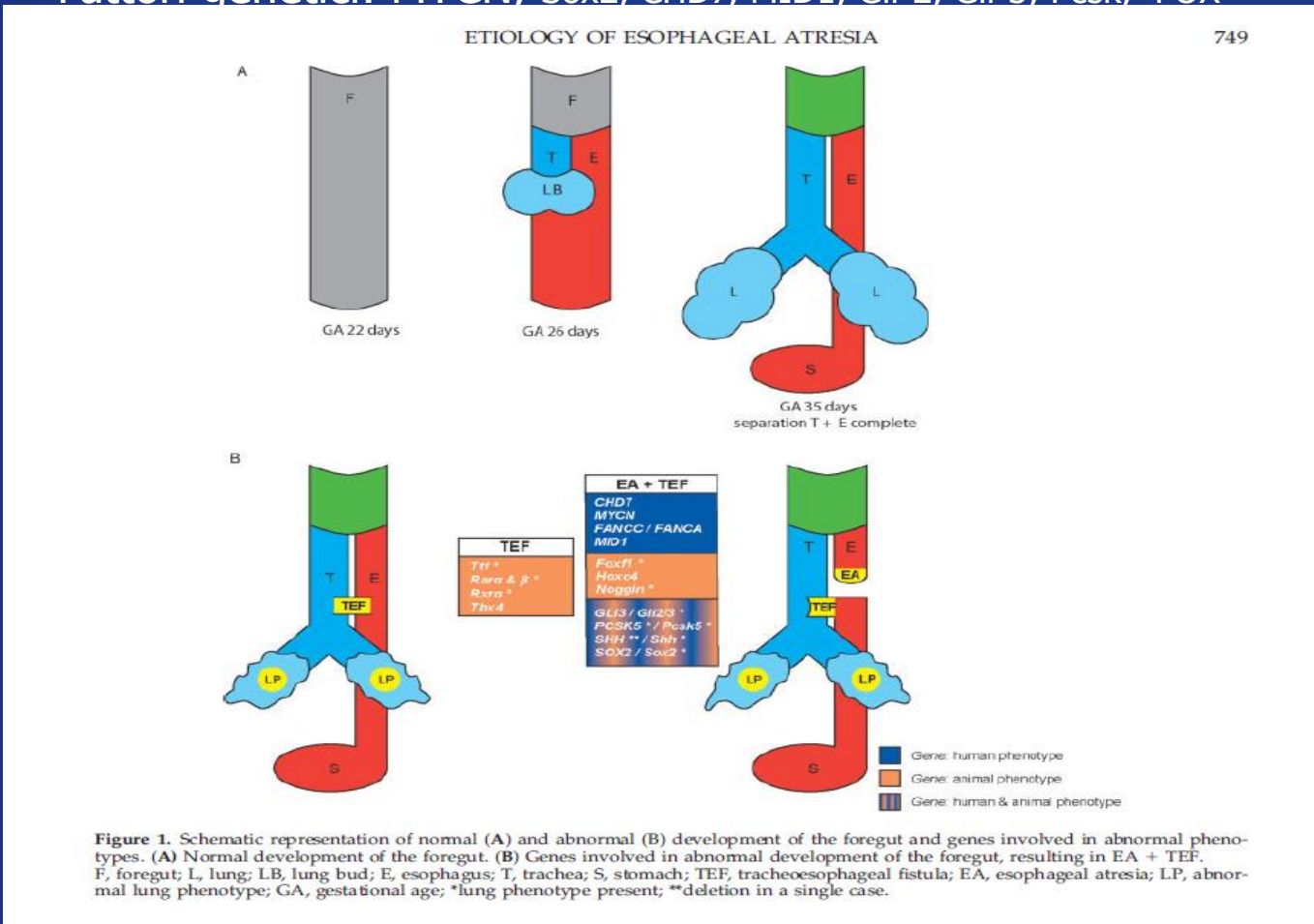
Genetic and Environmental Factors in the Etiology of Esophageal Atresia and/or Tracheoesophageal Fistula: An Overview of the Current Concepts

Janine F. Felbr,¹ Elisabeth M. de Jong,^{1,2} Claudine P. Torfs,² A. de Klein,² Robbert J. Rotter,¹ and Dick Tibboel^{1*}

Birth Defects Research (Part A): Clinical and Molecular Teratology 85:747–754 (2009)

Eziologia

- Fattori genetici: MYCN, Sox2, CHD7, MID1, Gli-2, Gli-3, Pcsk, FOX



- Anomalie cromosomiche: T21, T18, Delezione braccio lungo cromosoma 17
- Fattori ambientali: metimazolo, alcool, statina, fumo, fenilchetonuria materna, esposizione a diethylstilbestrolo

Consanguineità

- La consanguineità è il fattore di rischio più importante per l'occorrenza o la ricorrenza di malattie autosomiche recessive.
- Se una malattia autosomica recessiva è rara, è tanto più probabile che origini dal matrimonio tra consanguinei.
- I cugini di primo grado (consanguinei di terzo grado) hanno un rischio riproduttivo doppio, cioè del 6% rispetto alla popolazione generale, per la quale il rischio riproduttivo è del 3%, in assenza di patologie ereditarie in famiglia.

- **The consequences of consanguinity on the rates of malformations and major medical conditions at birth and in early childhood in inbred populations†**

Joël Zlotogora^{1,*} and Stavit A. Shalev²

[Am J Med Genet A](#). 2010 Aug;152A(8):2023-8. doi: 10.1002/ajmg.a.33537

Three malformations/disorders were relatively frequent: Down syndrome, esophageal atresia, and profound deafness. The rate of malformations and significant medical conditions was 7.77% (95 CI: 5.68-9.86) when the parents were first cousins and 3.63% (95% CI: 2.11-5.15) when they were not related (P = 0.002, Fisher's exact test).

Oesophageal atresia

Lewis Spitz*^{1,2}

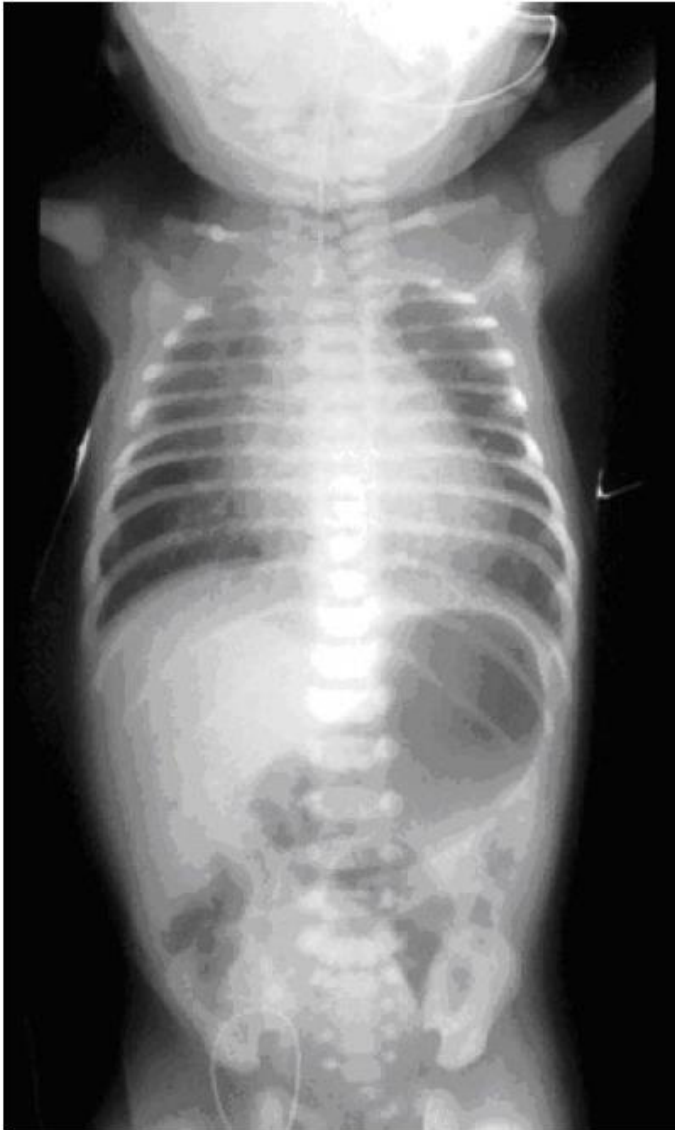Orphanet Journal of Rare Diseases 2007, 2:24

Patofisiologia

Pathophysiology

The motility of the oesophagus is always affected in oesophageal atresia. The disordered peristalsis more commonly involves the distal oesophageal segment. Whether the motility disorder is primarily due to abnormal innervation as evidenced by an abnormality in neuropeptide distribution [38,39] or secondary to vagal nerve damage occurring during the surgical repair remains uncertain. The resting pressure in the whole oesophagus is significantly higher than in normal patients and the closing pressure of the lower oesophageal sphincter is reduced.

The trachea is also abnormal in oesophageal atresia. The abnormality consists of an absolute deficiency of tracheal cartilage and an increase in the length of the transverse muscle in the posterior tracheal wall [40]. When severe, these abnormalities result in tracheomalacia with collapse of the trachea over a 1-2 cm segment in the vicinity of the fistula.



Diagnosi

Diagnosi prenatale:

- *Polidramnios (90% senza fistola, 25% se fistola)*
- *Mancata visualizzazione dello stomaco*
- *Visualizzazione del moncone esofageo superiore a livello del collo o del mediastino da 32 sg(?) (UPPER POUCH SIGN)*
- *RMN (?)64% falsi positivi*

Antenatal diagnosis

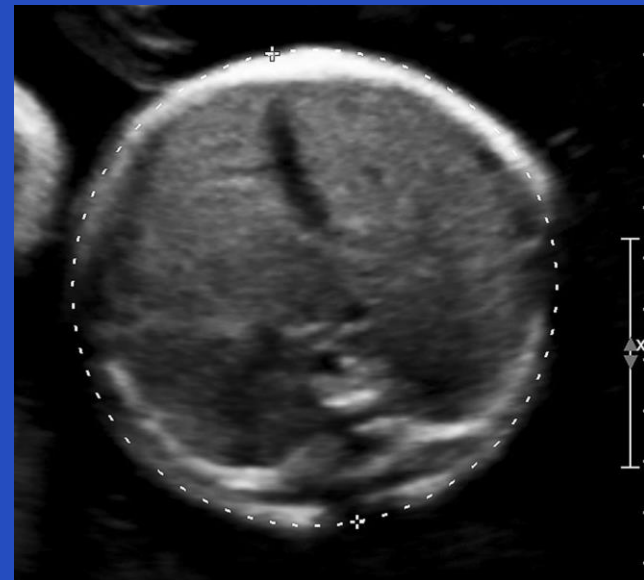Antenatal diagnosis of OA was first reported in 1980 by Farrant in a single foetus at 26 weeks of gestation, based on the presence of polyhydramnios in association with an absent stomach.²⁰ Both

As with congenital diaphragmatic hernia [CDH], the value of antenatal Magnetic Resonance Imaging (MRI), whilst intuitively an attractive and logical modality for diagnosis and assessment of OA, remains limited in practice, with a false positive rate of up to 64% when used in isolation.^{36,37} Comprehensive analysis of oesophageal anatomy and physiology using high-resolution US would seem to offer greater scope for improved antenatal diagnosis of OA.³⁸

Oesophageal atresia and tracheo-oesophageal fistula: current management strategies and complications

Andrew J.A. Holland^{1,2}, Dominic A. Fitzgerald^{2,3*}

Paediatric Respiratory Reviews 11 (2010) 100–107



Diagnosi Differenziale

- Una certa quantità di liquido prodotto dalla secrezione gastrica può essere presente nello stomaco anche nei casi senza fistola.
- La presenza e le dimensioni della fistola spiegano l'insorgenza relativamente tardiva del polidramnios che si manifesta quando la quantità di urina prodotta dal feto supera la quantità di liquido amniotico che riesce ad attraversare la fistola con la deglutizione.

Polidramnios e Mancata visualizzazione dello stomaco

- Ernia diaframmatica
- Malformazioni facciali o masse ostruttive collo o faringe (alterata meccanica di deglutizione)
- Malformazioni encefaliche (alterato riflesso di suzione e deglutizione)

The diagnosis of fetal esophageal atresia and its implications on perinatal outcome

Shaun M. Kunisaki · Steven W. Bruch ·
Ronald B. Hirschl · George B. Mychaliska ·
Marjorie C. Treadwell · Arnold G. Coran

Pediatr Surg Int
DOI 10.1007/s00383-014-3562-2

Diagnosi

Diagnosi alla nascita:

- Incapacità a deglutire la saliva
- Tosse o segni di soffocamento con alimentazione
- Distress respiratorio moderato
- SNG che non può essere introdotto oltre 10 cm dalle narici (neonato a termine)
- Coesistenza di altre malformazioni

Diagnosi Strumentale

1. Rx torace

numero delle costole,
brevità del moncone superiore (variante Long Gap),
Assenza di bolla gastrica (assenza di fistola)
Anomalie vertebrali o cardiache
Addensamenti polmonari da aspirazione

2. Ecocardiogramma (2,5% dei casi arco aortico a destra)

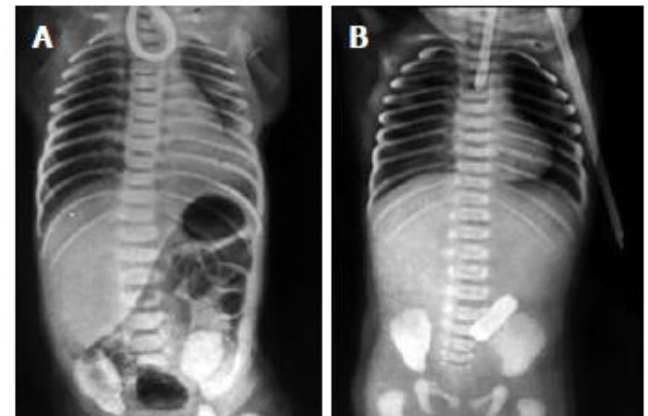


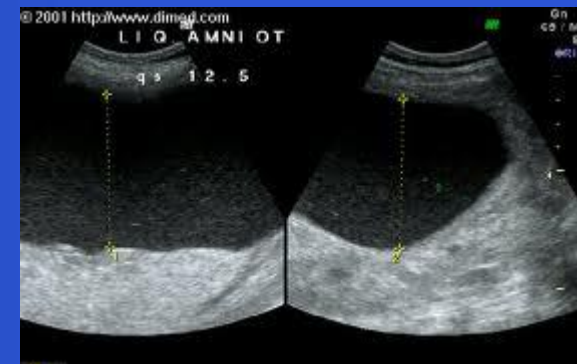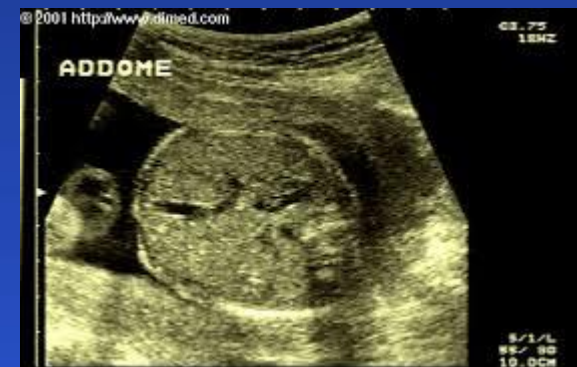Figure 2 Plain X-rays of the chest and abdomen of two neonates with esophageal atresia. A: The non-progression of an orogastric catheter in the blind esophageal pouch and the presence of air in the stomach diagnose esophageal atresia with distal tracheoesophageal fistula; B: The radiopaque tube in the blind esophageal pouch and the absence of air in the stomach identify esophageal atresia without tracheoesophageal fistula.

Current knowledge on esophageal atresia

World J Gastroenterol 2012 July 28; 18(28): 3662-3672

Management in Gravidanza

- Ecografia ostetrica in centro di III livello
- Ecocardiogramma fetale
- Consulenza chirurgica
- Studio del cariotipo fetale
- Controllo AFI (eventuale amnioriduzione)
- Induzione della maturità polmonare fetale



Oesophageal atresia and tracheo-oesophageal fistula: current management strategies and complications

Andrew J.A. Holland^{1,2}, Dominic A. Fitzgerald^{2,3,*}

Management alla Nascita

Preoperatorio

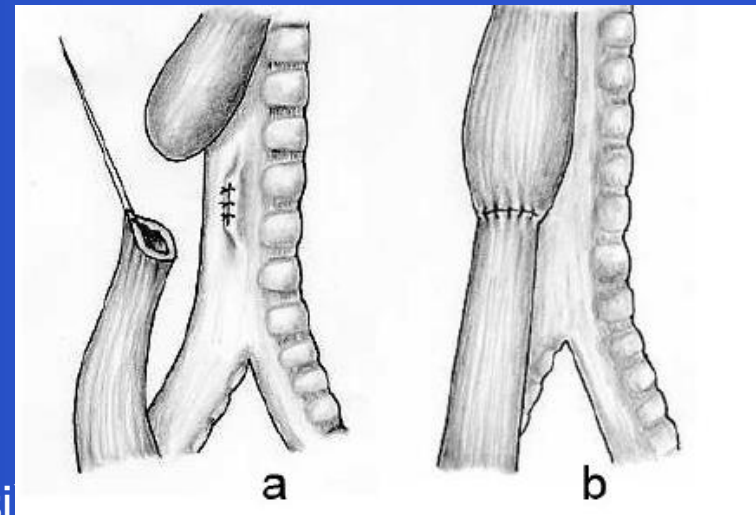
- Trasferimento in terapia intensiva neonatale
- Posizione 30° (R di aspirazione)
- SNG in aspirazione
- Nutrizione parenterale
- Terapia antidolorifica (sovradistensione gastrica)
- Intubazione se distress respiratorio (R di rottura gastrica)

Intraoperatorio:

- Tracheo broncoscopia (presenza e sede fistola, caratteristiche dell'albero bronchiale, posizionamento di Catetere per occludere fistola)
- Riabboccamento dei monconi esofagei (Toracotomia latero-dorsale o toracoscopia)

Postoperatorio

- SNG in aspirazione
- Ventilazione controllata
- Nutrizione enterale continua (da 48h dopo l'intervento a piccoli volumi)
- Terapia antireflusso
- Tubo digerente dopo 7 gg
- Tubo digerente dopo 1 mese (diagnosi di stenosi)



Complicanze

Breve e lungo Termine

- *Disfagia, polmoniti da aspirazione (alterazione della motilità esofagea)*
- *Deiscenza dell'anastomosi (15-20%)*
- *Recidiva di fistola (5-14%) anche a distanza*
- *Stenosi esofagea (6-40%)*
- *Reflusso gastro-esofageo (40%) ed esofago di Barret*
- *Tracheomalacia (10-20%)*
- *Scoliosi e deformità toraciche associate ad alterata funzione respiratoria*

Oesophageal atresia and tracheo-oesophageal fistula: current management strategies and complications

Andrew J.A. Holland ^{1,2}, Dominic A. Fitzgerald ^{2,3,*}

Outcome

Classificazione di Waterston (1962)

- Gruppo A: peso > 2500 gr (95%)
- Gruppo B: peso 1800-2500gr (68%)
- Gruppo C : < 1800 gr (6%)

Classificazione di Spitz:

- Gruppo I : peso > 1500 gr senza malf. Cardiache maggiori (98%)
- Gruppo II: peso < 1500 gr o anomalie cardiache maggiori (82%)
- Gruppo III : < 1500 gr con anomalia cardiaca maggiore (50%)

Oesophageal atresia

Lewis Spitz*^{1,2}

Address: ¹Department of Paediatric Surgery, Institute of Child Health, University College, London, UK and ²Department of Paediatric Surgery, Great Ormond Street Hospital for Children, London, UK

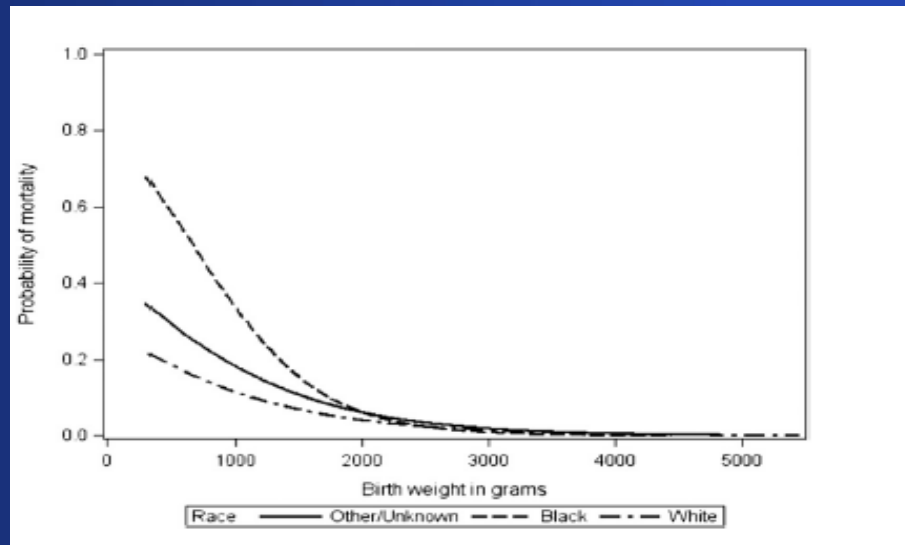
Email: Lewis Spitz* - lspitz@ich.ucl.ac.uk

Table IV. Independent predictors of in-hospital mortality during the initial admission for patients with EA/TEF, including results of SA accounting for data misclassification/measurement error

Variable	Odds ratio (95% CI)	P value	Odds ratio (95% CI) after SA
<u>Birth weight (per 100-g increase)*</u>	0.88 (0.87–0.90)	<.0001	0.88 (0.65–1.19)
<u>Congenital heart disease</u>	3.67 (2.02–6.68)	<.0001	1.74 (1.19–2.57)
Eye anomaly	2.51 (1.3–4.87)	.01	1.43 (0.79–2.35)
<u>Genetic anomaly</u>	3.76 (2.49–5.65)	<.0001	2.04 (1.31–3.07)
Musculoskeletal anomaly	1.62 (1.17–2.25)	.004	1.47 (1.03–2.06)
Respiratory anomaly	1.85 (1.29–2.65)	.0008	1.61 (1.09–2.33)
Preoperative ECMO	17.58 (1.92–161.06)	.01	1.12 (0.43–2.25)
Preoperative TPN	0.57 (0.41–0.8)	.001	0.84 (0.58–1.19)
Preoperative mechanical ventilation	1.93 (1.3–2.86)	.001	1.47 (1.03–2.08)

*This model also included race ($P > .10$), and there was an interaction between birth weight and race; please see the text of the results section for further details.

CI, Confidence interval; EA, esophageal atresia; ECMO, extracorporeal membrane oxygenation; SA, sensitivity analysis; TEF, tracheoesophageal fistula; TPN, total parenteral nutrition.



Outcome

Morbidity and mortality in patients with esophageal atresia

Jason P. Sulkowski, MD,^{a,b} Jennifer N. Cooper, PhD,^a Joseph J. Lopez, MD,^a Yamini Jadcherla, BS,^a Alissabeth Cuenot,^a Peter Mattei, MD,^c Katherine J. Deans, MD, MHSc,^{a,b} and Peter C. Minnici, MD, MHSc,^{a,b} Columbus, OH, and Philadelphia, PA

I giornata: anastomosi fra i monconi e chiusura di fistola tracheo esofagea
(Accesso toracotomico)

- Drenaggio mediastinico
- SNG

- Ecocardiogramma negativo
- Eco cerebrale nella norma
- Eco addome nella norma
- Non presenti malformazioni anorettali in associazione

Ad un mese dall'intervento mediastinite da sospetta deiscenza di anastomosi
Trattamento conservativo

Attualmente buone condizioni generali, probabile dimissione a breve

*Scuola di Specializzazione
in
Ginecologia ed Ostetricia*



Università degli Studi di Padova
Direttore: Prof. G.B.Nardelli

CASO CLINICO

Specializzanda: Dr.ssa Cristiana Nardi