



Azienda Ospedaliera Università di Padova

CLINICA GINECOLOGICA OSTETRICA (MED/40)

LINEE ASSISTENZIALI

per la RICERCA e per la DIDATTICA

Ginecologica

- ATTIVITA' AMBULATORIALE
- Visite Specialistiche
- Pap test – HPV Test
- Colposcopia – Vulvoscopia
- Urodinamica
- Ecografia Ginecologica transaddominale e transvaginale*
- Tamponi vaginali per ricerche batteri, protozoi, virus*
- Follow-up ambulatoriali dei trattamenti in corso*

Ginecologia Medica :

- Ginecologia dell'adolescenza e pediatrica*
- Pianificazione familiare*
- Endometriosi*
- Dolore pelvico cronico*
- Climaterio e Menopausa*
- Prolasso utero – vaginale(pessari, chirurgia, ecc.)*
- Fibromatosi uterina*
- Irregolarità del ciclo mestruale*
- Flogosi pelviche (PID, ecc.)*
- Flogosi endometriali – cervicali – vaginali – vulvari - anali*
- Incontinenza Urinaria (Urodinamica, RM Colonna vertebrale, Visita Neurologica)*
- Incontinenza Fecale (Sfingomanometria, RM colonna, Visita neurologica)*
- Rieducazione del piano perineale (massaggi perineali, stimolatori protesici, ecc.)*

Ginecologia Chirurgica :

- Chirurgia **Ambulatoriale** (Essure, Exeresi, Biopsie, Vagino –Cervico-Istero-Tuboscopia Office , Pick-Up ovocitario , Inserimenti/Rimozioni IUD, Conizzazioni, ecc.)*
- Chirurgia **Colposcopica** (Escissione DTC, Laser, Miniconi ,ecc.)*
- Chirurgia **Laparoscopica** Mininvasiva*
- Chirurgia **Isteroscopica** (Resettoscopia, ablazioni termiche, ecc.)*
- Chirurgia **Vaginale** (ITV, LPS assisted, Colpoplastiche anteriori e/o posteriori, sling protesiche)*

- Chirurgia **Urologica** (cistoscopie, uretroscopie, inserimento tutori ureterali, sling protesiche, ecc.)
- Chirurgia **Laparotomica Mininvasiva in Pfannenstiel**
- Chirurgia **Ginecologica Pediatrica**
- Chirurgia **Radicale** (vedi la storia della radicalità nelle immagini che seguono)

Ginecologia Oncologica (in coll.con Radiologia AOUPD-UNIP, IRCSS-IOV Padova, Clin.Chir.I UNIPD, Clin Chir.Plastica UNIPD, Clin Urologica UNIPD, Radioterapia AOUPD, TIPO-UNIPD-AOUPD, INT Milano, MITO, TOTEM, MANGO, ESGO, EORTC) :

-Prevenzione Primaria (Vaccinazione HPV)

-Prevenzione Secondaria (HPV test, pap test, Test molecolari, Test per Immunodeficienza, , Esami citologici - istologici tubo-ovarica, vulvo-vaginale, cervico-endometriale), Visita senologica, BrCa 1 e BrCa 2, Rx Mammografia, Ecografia Mammaria, Agoaspirato mammario, Biopsia mammaria, laparoscopia diagnostica, ecc.)

-Prevenzione Terziaria

-Stadiazione Clinico – Strumentale sec. FIGO

-Stadiazione Clinico – Strumentale sec. TNM

-Chirurgia ginecologica oncologica per stadi, LPT- LPS, citoriduttiva, up front, radicale, d'intervallo e ultra-radical, chemio-ipertermia, evisceratio anteriori e/o posteriori, resezioni intestinali, derivazioni urinarie ed intestinali, ecc.)

Gynecological Surgery

G. B. Nardelli – Padova -2006

- The terms “**radical**” and “**extended**” as applied to hysterectomy
- >include a wide variety of surgical procedures
 - > include different degrees of radicality
 - include different names for the same anatomical structures,
 - include different interpretations of the anatomy.

Adaptation of radicality to tumour spread
is an important topic in gynecological cancer

Anatomically based classification

Gynecological Surgery

G. B. Nardelli – Padova -2006

These operations are patterned after the procedures originally performed by **Wertheim** in Austria, by **Okabayashi** in Japan, by **TeLinde** in the United States. by **Meigs** in the United States

The initial publications in German or Japanese or English are not routinely consulted, the original descriptions have been altered with time and in the transmission by teaching such that operations continue to be called **Wertheim**, **Meigs**, **Okabayashi** and **TeLinde** but in fact may have substantial deviations from the original descriptions.

Piver MS. Rutledge F. Smith JP.

Five classes of Extended hysterectomy for women with cervical cancer.
Obstet Gynecol 1974;44:265-72

Classe I **Isterectomia Extrafasciale con rimozione di tutto il tessuto cervicale**

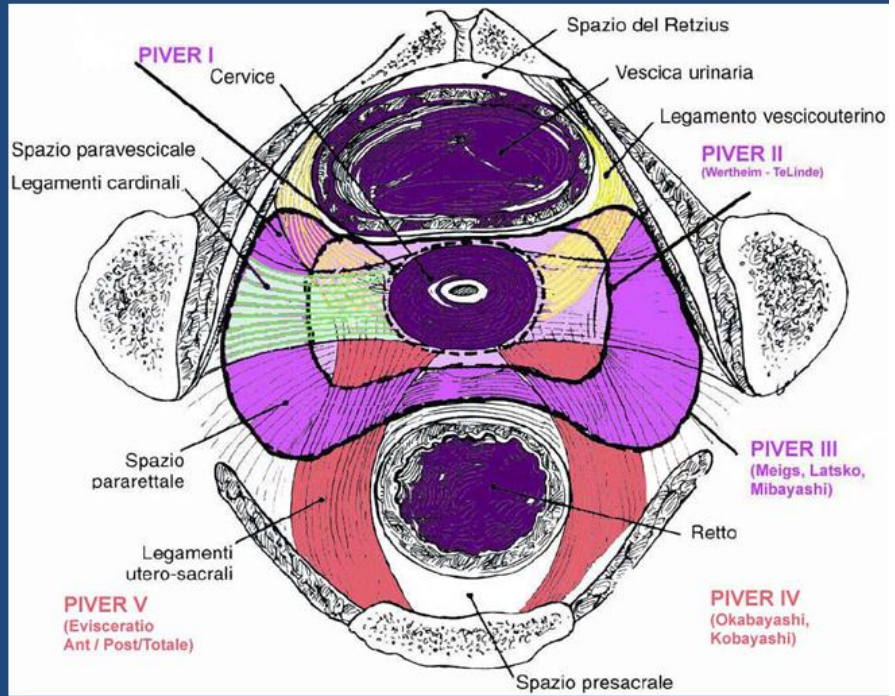
Classe II **Intervento di Wertheim - TeLinde** :Isterectomia allargata con conservazione dell'irrorazione al tratto distale degli ureteri e della vescica. Consente la rimozione dei parametri laterale e posteriore ed il 1/3 superiore della vagina

Classe III **Intervento di Meigs - Latsko - (Mibayashi)** :Escissione radicale del tessuto parametricale e paravaginale con completa dissezione dell'uretere ad eccezione di una piccola porzione laterale del legamento pubovesiciale e rimozione della vagina fino alla sua metà.

Classe IV **Intervento di Okabayashi - Kobayashi** :Differisce dalla Cl.III in 3 aspetti:
1. Completa dissezione dell'uretere dal legamento pubovesiciale (asport. dei tessuti periureterali)
1. Sezione dell'arteria vescicale superiore
2. Tre-quarti della vagina sono escissi

Classe V **Eviscerazione pelvica** : Rimozione di una porzione interessata dall'uretere distale o della vescica /retto

Piver MS. Rutledge F. Smith JP.
Five classes of Extended hysterectomy for women with cervical cancer
Obstet Gynecol 1974;44:265-72



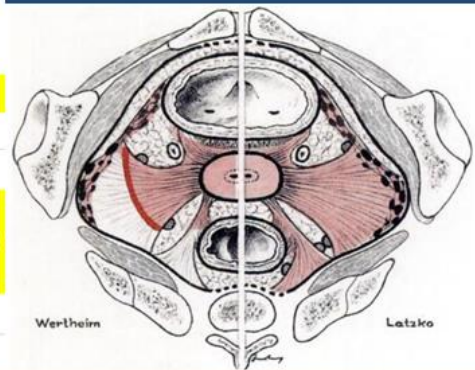
Il K portio si diffonde
 in 4 direzioni :
Parametrio
ant.:23% -
post.:15% -
lat.:28-34%>>

LNF+ nel 62.5%

PIVER Classification of Extended Hysterectomy

Eponyms in Radical Hysterectomy

Piver Class	Vagina	Vesico-Uterine Ligament	Cardinal Ligament	Radical Hysterectomy Methods
I	*minimal	*no dissection	*resected at uterus	
II	*upper 1-2 cm	*unroofed	*resected medial to ureter	
III	*upper 1/3 to 1/2	*unroofed	*resected at pelvic sidewall	* Wertheim * Latsko and Meigs (more extensive than Wertheim)
IV	*upper 1/3 to 1/2	*unroofed	*resected at pelvic sidewall	*Okabayashi * Kobayashi (nerve sparing)
V	*upper 1/3 to 3/4	*dissection of both anterior and posterior parts	*resection of portion of bladder and ureter	*resected at pelvic sidewall
Not Termed in Piver Classification	*upper 1/3 to 1/2	*unroofed	*resected at internal iliac, inferior gluteal, internal pudendal, and obturator vessels	*Mibayashi (super-radical hysterectomy)



Piver MS. Rutledge F. Smith JP.

Five classes of Extended hysterectomy for women with cervical cancer
Obstet Gynecol 1974;44:265-72

-Cosa manca ?

- la pubblicazione originale
- chiari riferimenti topografici
- escissioni da 1/3 a 3/4 della vagina
- la 1^ classe non è radicale
- la 5^ classe ha un impiego molto raro
- la 2^ e la 3^ classe non corrispondono alla descrizione originale
- non considera l'integrità delle radici nervose
- non considera la preservazione della fertilità

Classification of Radical Hysterectomy adopted by the GCG of the EORTC

Gynecological Cancer Group European Organization for Research and Treatment of Cancer

F. MOTA et al. Int J Gynecol Cancer 2008, 18, 1136–1138

Tipo 1 : Isterectomia semplice

Tipo 2 : Isterectomia Radicale Modificata

- Utero,
- Tessuto Paracervicale,
- 1-2cm Vagina superiore,
- Tunnel Ureterale Pre-vescicale,
- Art.Uterine,
- Parte mediale del parametrio
- Lig.UteroSacrali prossimali
- LNF sistematica pelvica bilaterale

Tipo 3 : Isterectomia Radicale

- Rimozione in blocco dell' Utero,
- 3° sup. Vagina,
- Tessuto paravaginale e paracervicale,
- Art.Uterine all'origine,
- Parametrio bilaterale,
- Lig.UteroSacrali max estensione possibile
- LNF sistematica pelvica bilaterale

Tipo 4 : Isterectomia Radicale Allargata

- come per il Tipo 3
- 3/4 sup. Vagina
- LNF sistematica pelvica bilaterale

Tipo 5 : Exenteratio parziale

- Rimozione Uretere terminale o segmento di vescica o di retto, con l'utero e parametri
- LNF sistematica pelvica bilaterale

NB:

- *Piver non contempla la dissezione linfonodale
- *LNF para-aortici > 2 cm devono essere rimossi (NO RT)
- *Tipo 4 : L'uretere deve essere completamente isolato e pulito. L'Art.Vescicale Sup. può essere risparmiata
- *Non è prevista l'annessiectomia
- *Il parametrio non è definito adeguatamente
- *Non prevede la tecnica nerve-sparing

Classificazioni della Isterectomie Radicali

Confronto PIVER (classi) vs MOTA (tipo) 1/2

Classe 1 / Tipo 1 : Entrambe descrivono l' Isterectomia Semplice
(non radicale , non allargata)
per malattia pre-invasiva e micro-invasiva

Classe 2 / Tipo 2 :

PIVER

Gli Ureteri non vengono staccati dal L. Pubo-Vescicale
--Reseca i L. Cardinali fino alla metà mediale
--Reseca i L. UteroSacrali alla metà tra utero e sacro
--Colpectomia del 1/3 sup. della vagina, senza ureterolisi

MOTA

Gli ureteri vengono staccati al punto d'ingresso in vescica
--Reseca i Parametri fino alla metà mediale
--Reseca i L. UteroSacrali alla a livello prossimale
--Colpectomia per 1-2 cm sup. della vagina, con ureterolisi

Classificazioni della Isterectomie Radicali

Confronto PIVER (classi) vs MOTA (tipo) 2/2

Classe 3 / Tipo 3 :

PIVER

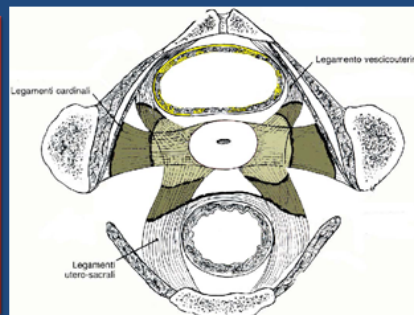
--Reseca i L. UteroSacrali dalla loro inserzione sacrale
--Reseca i L. Cardinali dalla parete pelvica
--Nessuna menzione sul nerve-sparing

Mota

--Reseca i L. UteroSacrali il più possibile
--
--
-- Nessuna menzione sul nerve-sparing

Neither is it our practice to resect so much vagina or of the cardinal lig. and uterosacral lig. nor is this the practice in the United Kingdom

Barton DPJ et al. Int. J. Gynecol. Cancer 2009;19(1):177-4



L. utero sacrali
L. Cardinali
contengono i gangli ed i nervi del S.N. Autonomo

Isterectomia Radicale : Classificazione -1

by D. Querleu and C.P. Marrow

Lancet Oncol 2008; 9: 297–303

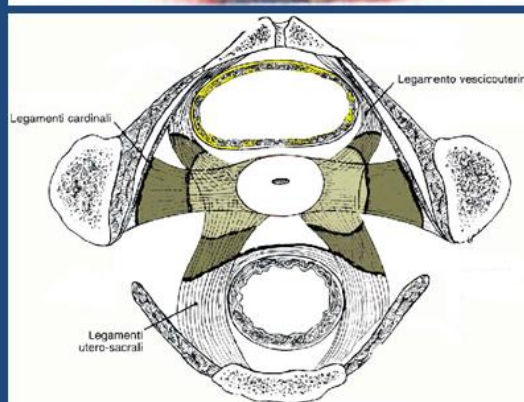
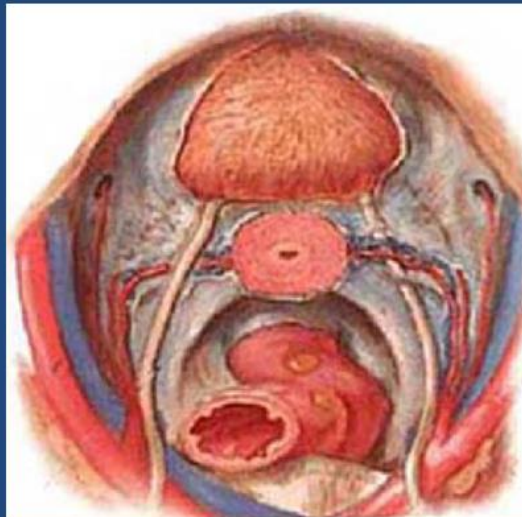
Ridefinizione Anatomia Utero-Pelvica

MESO URETERE :

tessuto connettivo dorsale
contiene il n. ipogastrico sup. e inf.
contiene le terminazioni vescicali
l'innervazione simpatica e
parasimpatica
degli organi pelvici

PARAMETRIO LATERALE o *PARACERVICE* :

attacco dorso laterale della cervice
(L. Cardinali o Mackenrodt o parametrio),
con i relativi vasi (art. uterina),
linfonodi e nervi; "paracolpo", mentre gli
attacchi laterali della vescica e del retto
vengono denominati "legamenti laterali vescicali e rettali"



Isterectomia Radicale : Classificazione -2

by D. Querleu and C.P. Marrow

Lancet Oncol 2008; 9: 297–303

Ridefinizione Anatomia Utero-Pelvica

PARAMETRIO ANTERIORE o *PILASTRI VESCICALI* :

si dividono in una porzione mediale dell'uretere
(L.vescico-uterino)

e

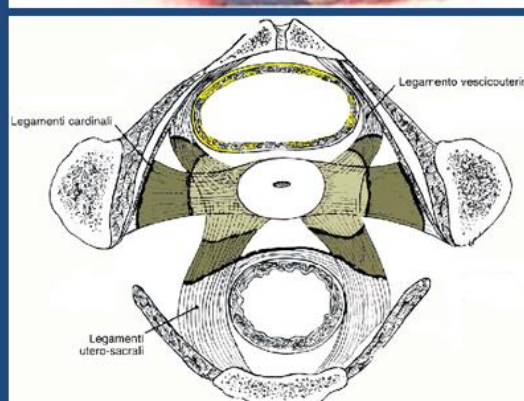
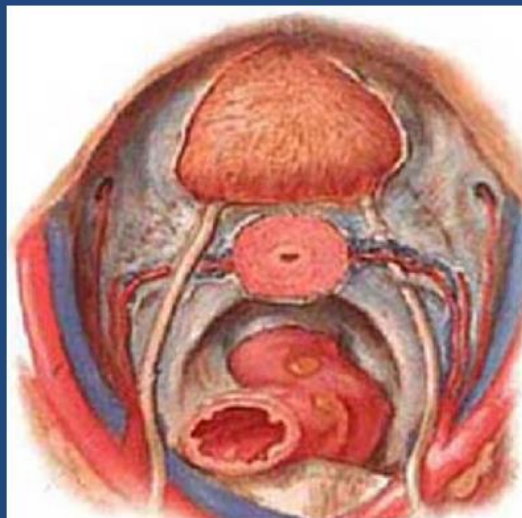laterale dell'uretere
(L.laterale della vescica),

PARAMETRIO POSTERIORE o *PILASTRI RETTALI* :

L. utero-sacrale (in cui decorre lateralmente il v. ipogastrico)

L. retto-uterini

L. retto vaginali



Classificazione -3

by D. Querleu and C.P. Marrow

Lancet Oncol 2 008; 9: 297-303

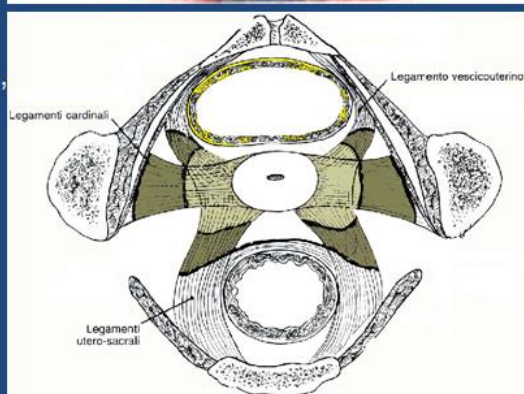
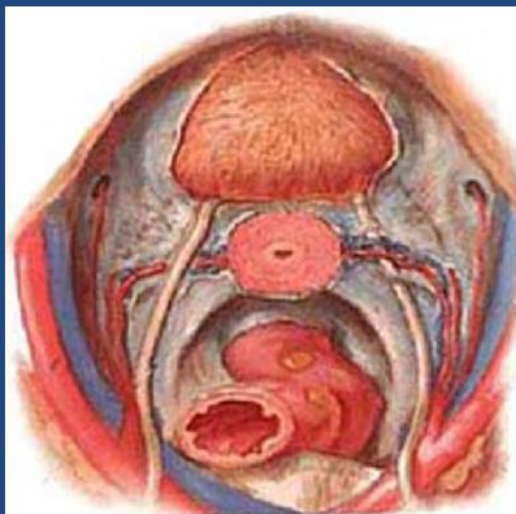
Riclassificazione

Isterectomia Radicale Tipo A

E' una isterectomia extrafasciale senza spostare gli ureteri dal loro letto, comprende la **transezione**

- del parametrio laterale medialmente all'uretere, ma lateralmente alla cervice,
- dei L. uterovescicali e uterosacrali
- colpectomia sup. di meno di 1 cm di vagina, senza asportare il paracolpo

Scopo : rimuovere in toto la cervice uterina nel cancro cervicale "early", di volume < 2 cm, con LNF e LVS negativi



Classificazione -4

by D. Querleu and C.P. Marrow

Lancet Oncol 2 008; 9: 297-303

Isterectomia Radicale Tipo B1

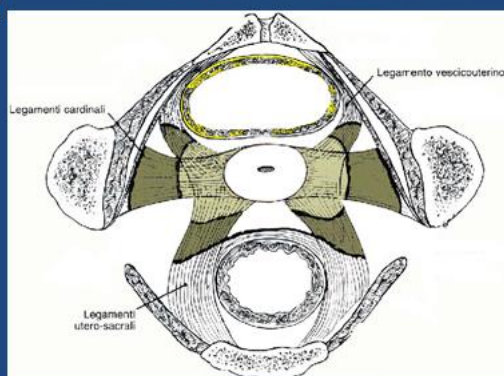
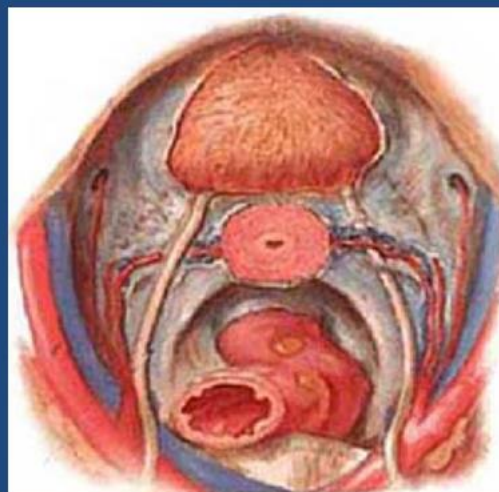- comprende la **sezione parziale**
- del parametrio anteriore
 - del parametrio posteriore a distanza dall'utero
 - si spostano gli ureteri dal loro letto, lateralizzandoli
 - transezione del tunnel ureterale
 - il parametrio laterale profondo non viene resecato
 - colpectomia sup. > 1 cm

Isterectomia Radicale Tipo B2

- Linfoadenectomia iliaca

Scopo :

- cancro cervicale "early",



Classificazione -5

by D. Querleu and C.P. Marrow

Lancet Oncol 2008; 9: 297-303

Isterectomia Radicale Tipo C

comprende la **transezione**

- del parametrio anteriore a livello vescicale
- del parametrio posteriore a livello rettale
- mobilizzazione completa degli ureteri dal loro letto

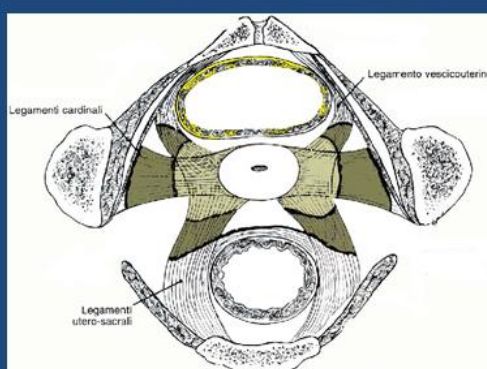
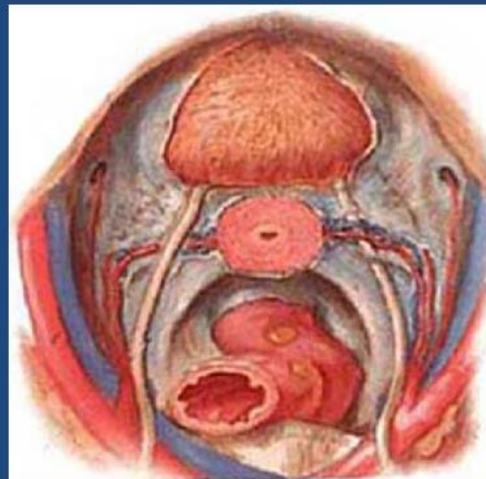
--colpectomia sup. > 2 cm + paracolpi

Tipo C/1

--L. uterosacrale resecato dopo la separazione del nervo ipogastrico, dopo la sua sistematica identificazione assieme ai rami del plesso pelvico, al fine anche di preservare i rami vescicali del plesso pelvico nei legamenti laterali della vescica

TIPO C/2

--il parametrio laterale è completamente resecato fino alla vena uterina profonda



Classificazione -6

by D. Querleu and C.P. Marrow

Lancet Oncol 2008; 9: 297-303

Isterectomia Radicale Tipo D

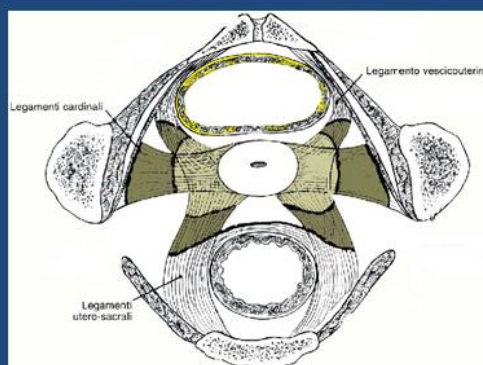
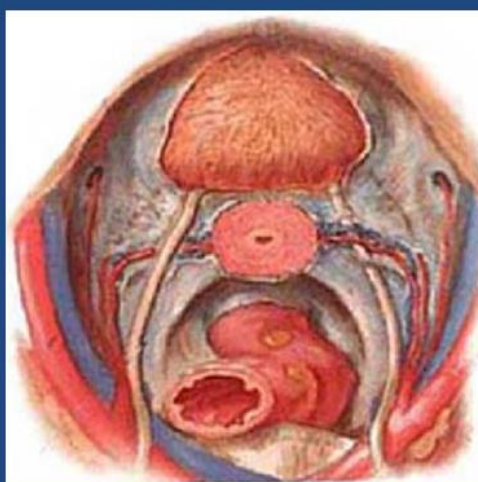
Procedura ultra radicale simile all'exenteratio pelvica

Tipo D/1

--con resezione di tutto il parametrio laterale fino alla parete pelvica lungo i vasi ipogastrici, esponendo i fasci del nervo sciatico.

TIPO D/2

--comprende il tipo D1 assieme alla resezione dei vasi ipogastrici e le adiacenti strutture fasciali e muscolari.



Classificazione -7

by D. Querleu and C.P. Marrow

Lancet Oncol 2008; 9: 297–303

Linfoadenectomia : 4 livelli:

Livello 1, iliaci esterni e interni

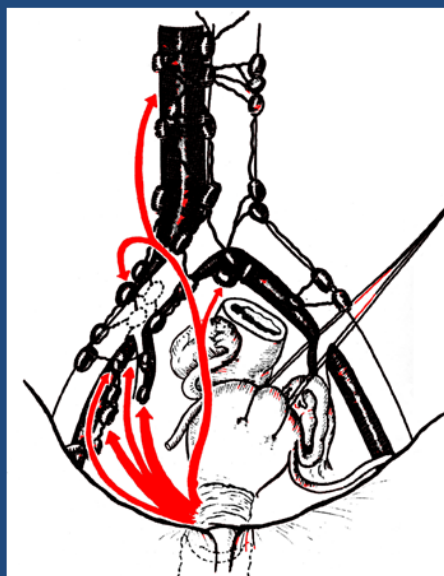
Livello 2, iliaci comuni (inclusi i presacrali)

Livello 3, aortici infra-mesenterici

Livello 4, aortici infrarenali

Il limite fra il

- Il livello 1 e 2 è la biforcazione dell'art.iliaca comune,
- Il limite fra il 2 e il 3 è la biforcazione aortica,
- Il limite fra il 3 e il 4 è l'art. mesenterica inferiore.

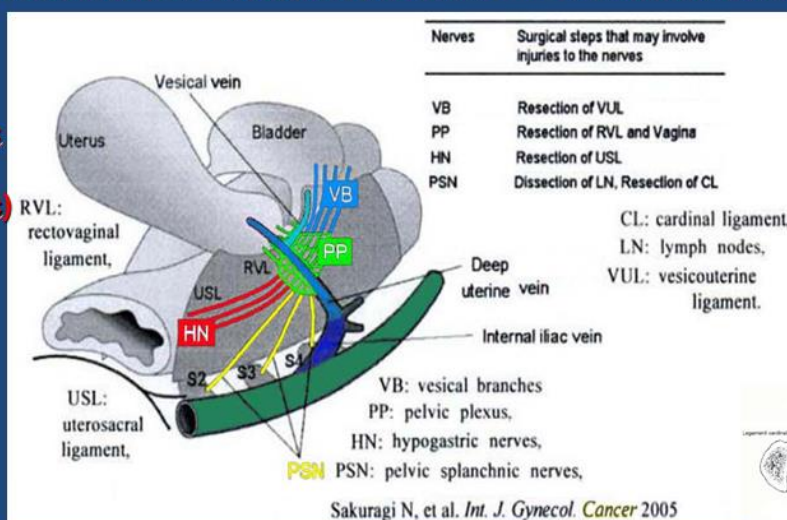


Radical Hysterectomy : Techniques of Nerve-Sparing

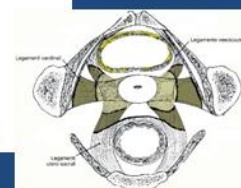
Autonomic Nerve damage :

1)-(VB)-Vesical Branches of pelvic plexus at the resection of vesicouterine lig.

3)-(HN)-**Hypogastric (mainly sympathetic) nerve at the resection of uterosacral lig. at the posterior pelvic wall**



2)-(PP)-**Pelvic Plexus at the resection of uterosacral / rectovaginal lig. and resection of vagina**



4)-(PSN)-Pelvic Splanchnic Nerve (mainly parasympathetic)

in dissection of lymph nodes medial to internal iliac vein and uterine vein and at resection of lower (dorsal) part of cardinal lig.

Conclusioni 1

Il mantenimento della **integrità della porzione profonda dei legamenti cardinali**, rappresenta l'opzione più valida per assicurare il rispetto della **innervazione e della vascolarizzazione** delle strutture endopelviche, con riduzione delle complicanze :

- atonia vescicale
- disfunzioni rettali

Conclusioni 2

Comparing the Different Ways Hysterectomy Is Performed

Vaginal Hysterectomy Compared With Abdominal Hysterectomy

- Shorter hospital stay
- Faster return to normal activity
- Fewer infections

Vaginal Hysterectomy Compared With Laparoscopic Hysterectomy

- Shorter operating time

Laparoscopic Hysterectomy Compared With Abdominal Hysterectomy

- Faster return to normal activity
- Shorter hospital stay
- Less loss of blood
- Fewer infections
- Longer operating time
- Increased risk of injury to the urinary tract

Isterectomia:

-Classificazione per via LaparotomicaSI

-Classificazione per via Laparoscopia / Robotica ???

-Chirurgia **Mammaria** (Tumorectomia, Quadrantectomia, Linfonodo sentinella, Linfadenectomia ascellare, Mastectomia mono-bilaterale con protesi sec. Madden e sec. Patey)

TERAPIA CHIRURGICA - Ca. MAMMARIO "IN SITU"

Ca. duttale in situ:

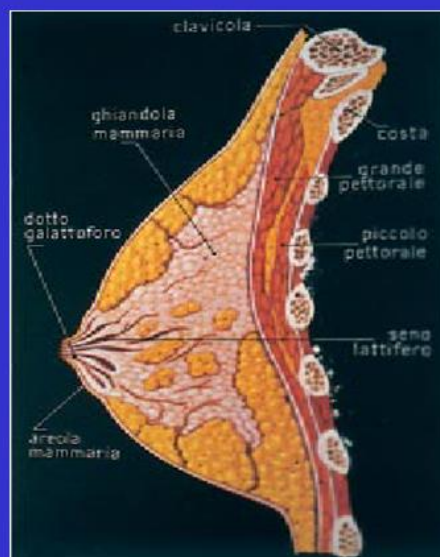
- tumorectomia
- quadrantectomia
- mastectomia semplice

Ca. lobulare in situ:

come sopra + in virtù della *frequente bilateralità delle forme lobulari*,

è opportuno:

- adeguato follow-up mammella controlaterale
- mastectomia controlaterale profilattica



RICOSTRUZIONE MAMMARIA

• Lembi mio-cutanei →

riempimento del volume mancante attraverso i mm. gran dorsale o retto dell'addome

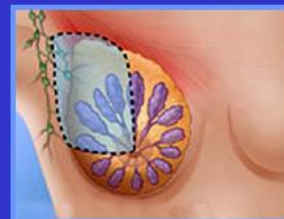• Protesi →

1° step posizionamento di una protesi provvisoria sotto il m. gran pettorale, gonfiabile dall'esterno progressivamente fino al raggiungimento della dimensione della controlaterale (2-3 mesi);

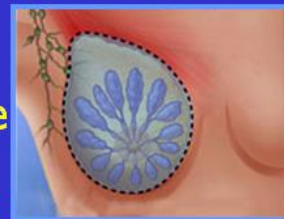2° step posizionamento protesi definitiva in silicone

TERAPIA CHIRURGICA - CA. MAMMARIO (1)

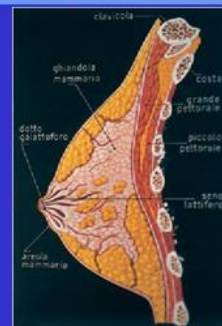Tumorectomia →
asportazione del tumore con
margini di tessuto sano di 1 cm



• **Quadrantectomia** →
asportazione di un quadrante mammario
in blocco con la cute e la fascia muscolare



+ **SVUOTAMENTO DEL CAVO ASCELLARE**
(“adeguato”, almeno 15-20 linfonodi)
+ **RADIOTERAPIA ADIUVANTE**
(pena, alta % recidive locali)



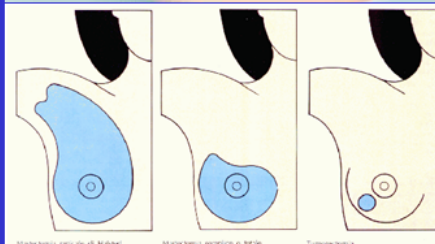
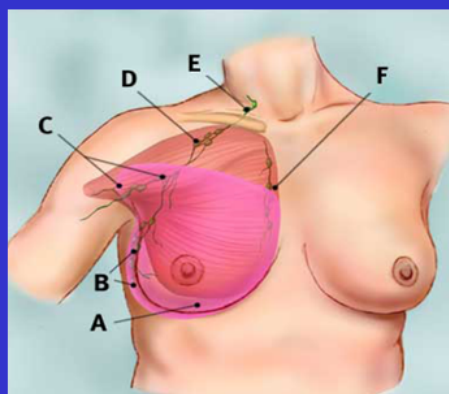
TERAPIA CHIRURGICA - CA. MAMMARIO (2)

• **Mastectomia semplice** →
asportazione della ghiandola fino alla fascia
pettorale compresa, senza LNF ascellare

• **Mastectomia radicale** →
sec. Madden asportazione mammella
con conservazione mm. pettorali
e svuotamento ascellare

sec. Patey asportazione mammella
e m. piccolo pettorale,
con svuotamento ascellare

sec. Halsted asportazione mammella
e dei mm. piccolo
e grande pettorale,
con svuotamento
ascellare



Procreazione Medicalmente Assistita

- Attività di Ambulatorio sec. procedure cliniche
- Attività di Laboratorio sec. procedure tecniche
- Procedure di PMA omologa
- Procedure di PMA eterologa
- Isterosonografia
- Isterosalpingografia
- Monitoraggio biochimico
- Monitoraggio ecografico
- Pick-Up ovocitario in Ambulatorio Chirurgico
- Tecniche di I° Livello IUI
- Tecniche di II° Livello FIVET
- Tecniche di III ° Livello ICSI

Ostetricia

- Visite Specialistiche:
- Ambulatori delle Ostetriche per Gravidanze a basso rischio
- Ambulatori degli Specialisti per le Patologie Ostetriche

Fisiologia Ostetrica

- Igiene in gravidanza
- Alimentazione in gravidanza
- Gravidanza a basso rischio sec. Linee Guida Ministeriali
- Monitoraggio della gravidanza
- Gravidanza a Termine
- Osservazione Breve Intensiva
- Accettazione Ostetriche
- Identificazione della Urgenza-Emergenza Ostetrica
- Assistenza al Neonato
- Allattamento al Seno

Diagnosi Prenatale

- Diagnosi prenatale non invasiva
- Diagnosi prenatale invasiva (Villocentesi, Amniocentesi, ecc.)
- Diagnosi Ecografica del I° - II° - III° Trimestre
- Profilo Biofisico fetale
- Cardiotocografia computerizzata
- Cardiotocografia in travaglio

Prevenzione Odontoiatrica

- Attività Ambulatoriale dedicata e programmata in coll. con la Clin. Odontoiatrica

Patologia Ostetrica

Patologie pre-esistenti alla gravidanza

- Infezioni vaginali, vescicali, intestinali pre-esistenti
- Diabete tipo I e II
- Ipertensione
- Discoagulopatie
- Neuropatie e deviazioni
- Cardiopatie e trapianti
- Nefropatie e trapianti
- Gastro-Enteropatie
- Uropatie e calcolosi delle vie urinarie
- Osteo-muscolopatie
- Oculopatie
- ORLpatie
- Vasculopatie
- Pneumopatie
- Epatopatie e calcolosi delle vie biliari

Patologia insorta in gravidanza

- Infezioni vaginali, vescicali, intestinali insorte in gravidanza
- Infezioni, viremie, batteriemie, sepsi
- Modificazione di organi (fratture, lesioni traumatiche, amputazione di un arto, ecc.)
- Modificazioni di apparati (emodinamica cardiaca, emodinamica respiratoria, emodinamica vascolare periferica, emodinamica cerebrale, ecc.)
- Pre-eclampsia, Eclampsia
- Parto prematuro
- Rottura delle membrane
- Epatopatie
- Nefropatie
- Ritardo di crescita intrauterino
- Incidenti vascolari CID, HELLP (cerebrali, cardiaci, renali, intestinali, ecc.)
- Infezione fetali
- Coagulopatie fetali
- Morte fetale in utero e perinatale

Patologia indotta dalla gravidanza

- Pre-eclampsia, Eclampsia
- Parto prematuro,
- Rottura delle membrane
- Epatopatie
- Nefropatie
- Infezioni vaginali, vescicali, intestinali indotte dalla gravidanza
- Infezioni, Vasculiti, Trombosi
- Calico-pielectasie materne
- Prolasso rettale materno
- Cisto-rettocele materno
- Patologia erniaria gastrica, ombelicale, inguinale, vertebrale
- Patologie motorie osseo-muscolari (diastasi del pube, extra-rotazione della testa del femore nell'acetabolo, ecc.)

- Colestasi intraepatica*
- Distacco di placenta*
- Placenta praevia*
- Placenta con gradi di accretismo*
- Infezione fetali*
- Coagulopatie fetali*
- Morte fetale – neonatale*
- Lesioni ipossiche fetali-neonatali permanenti*

Patologia indotte dal Travaglio – Parto - Puerperio

- Patologie della Coagulazione (CID, HELLP*
- Incidenti vascolari (cerebrali, cardiaci, renali, intestinali, ecc.)*
- Rottura d'utero*
- Distacco di placenta*
- Placenta praevia*
- Placenta con gradi di accretismo*
- Atonia uterina*
- Emorragie*
- Incontinenza Urinaria (Urodinamica, RM Colonna vertebrale, Visita Neurologica)*
- Incontinenza Fecale (Sfingomanometria, RM colonna, Visita neurologica)*
- Rieducazione del piano perineale (massaggi perineali, stimolatori protesici, ecc.)*
- Cardiotocografia computerizzata*
- Cardiotocografia in travaglio*
- Emogasanalisi*

Chirurgia Addominale in Gravidanza

Chirurgia Ostetrica

- Parti Operativi con applicazione di Ventosa e/o Forcipe
- Asportazione Masse ovariche-Intestinali in gravidanza
- Laparoscopia per gravidanze extra-uterine
- Taglio Cesareo sec. Coen
- Taglio Cesareo sec. Starck
- Taglio Cesareo sec. Pfannenstiel
- Taglio Cesareo demolitivo
- Exeresi masse addominali in corso di Taglio Cesareo
- Taglio Cesareo in EXIT (Ex-utero Intrapartum Terapy)

Attività Ambulatoriale di Anestesia e Rianimazione

- Visite pre-ricovero per programmazioni chirurgiche ginecologiche e ostetriche*
- Visite pre-interventi*
- Visite per terapia antalgica del travaglio di parto*
- Corsi di preparazione antalgica per le gravide*